



LABORATORIO CLÍNICO VETERINARIO BENAVIDES

INFORME CITOLÓGICO VAGINAL

Paciente: PIA	Veterinaria: San José
Especie: canino	Indicado por Dr.(a): Franco Vegas
Raza: Poodle	Código: 25062022025
Sexo: Hembra	Fecha de ingreso: 25/06/22
Edad: 02 Años	Fecha de envío: 25/06/22

❖ **HISTORIA DEL PACIENTE:**

No se sabe.

❖ **TIPO DE MUESTRA:**

Hisopado.

❖ **MÉTODO:**

Tinción Diff quick, 10x,40x,100x

❖ **HALLAZGOS MICROSCÓPICOS:**

INDICE DE MADURACIÓN DE FROST

TIPO DE CELULAS	BASALES	INTERMEDIAS	SUPERFICIALES	ESCAMOSAS	TOTAL
PORCENTAJE DE CELULAS %	30%	45%	20%	5%	100%

Escasa a regular cantidad de células parabasales con núcleo redondo, moderada relación núcleo – citoplasma; grandes células intermedias con mayor citoplasma y bordes angulares, presencia de un fondo con mucha presencia de neutrófilos.

❖ **CONCLUSIÓN:**

Cuadro Compatible estado hormonal en ciclo estral en la etapa del DIESTRO.

- Recuerde que para la optima monta es a partir de 80%.

❖ **RECOMENDACIONES Y COMENTARIOS:**

Se recomienda realizar prueba hormonal de progesterona.

NATHALY ZEGARRA PEÑA

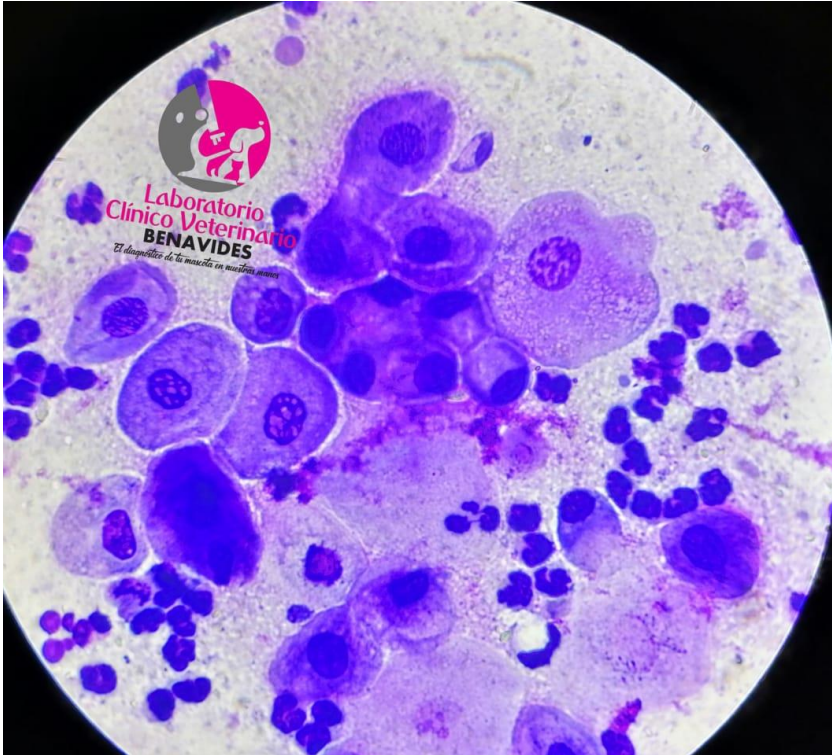
MÉDICO VETERINARIO

C.M.V.P. 10890

Dpl. Análisis Clínicos y Citología
Veterinaria



Adjunto evidencia



Mz. A3 lote 28. Urb. Sol de Piura III etapa - Los Portales – Piura
Teléf. 985974548