



LABORATORIO CLÍNICO VETERINARIO BENAVIDES

Paciente: ESTRELLA

Especie: Felino

Raza: Mestizo

Sexo: Hembra

Edad: 02 Años

Veterinaria: SAN JOSE

Indicado por Dr.(a): Franco Vegas.

Código: 21092022027

Fecha de ingreso: 19/09/22

Fecha de envío: 21/09/22

INFORME CITOLÓGICO

❖ **HISTORIA DEL PACIENTE:**

Inflamación de oído derecho y oído izquierdo

❖ **TIPO DE MUESTRA:**

Hisopado de ambos oídos

❖ **MÉTODO:**

Tinción Diff quick, 100x

❖ **HALLAZGOS MACROSCÓPICOS:**

En la muestra se observan abundantes células sanguíneas, abundantes organismos unicelulares de forma redondeada, compatible con microconidias además se observa base amplia con evidencia de alta inflamación y abundantes neutrófilos segmentados con presencia de cocos bacterianos.

❖ **CONCLUSIÓN:**

Muestra Compatible con otitis externa de oído derecho y oído izquierdo

Muestra compatible reacción inflamatoria supurativa séptica por cocos bacterianos

No se observan ácaros

❖ **RECOMENDACIONES Y COMENTARIOS:**

El tratamiento definitivo queda a criterio total del profesional a cargo del caso.

NATHALY ZEGARRA PEÑA

MÉDICO VETERINARIO

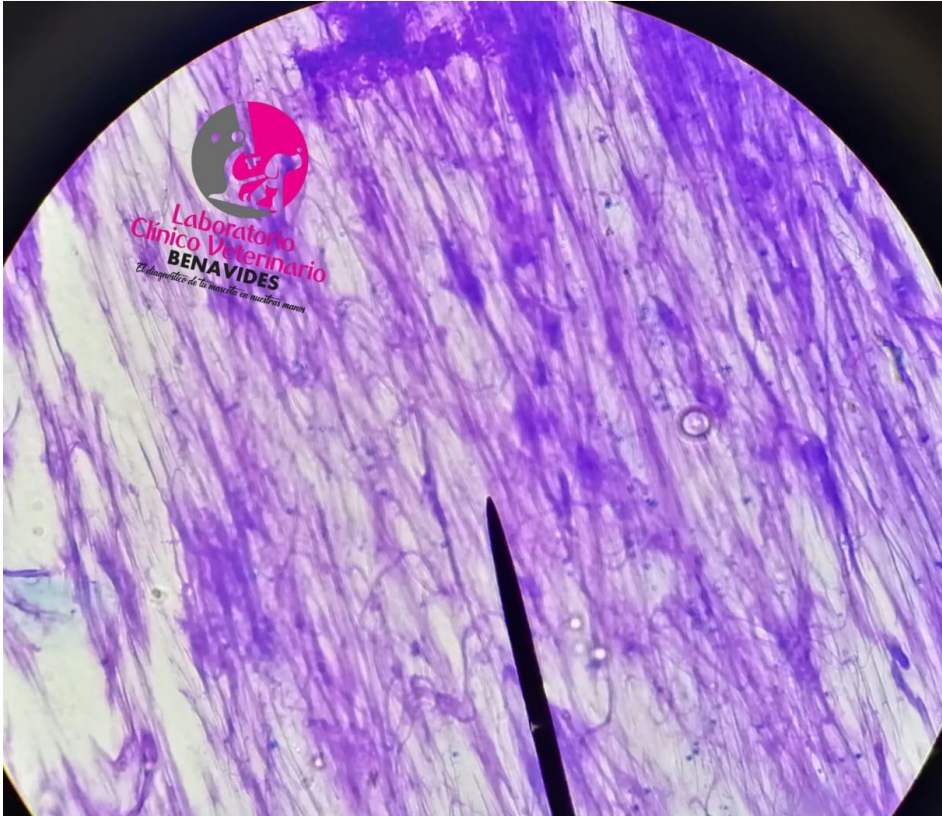
C.M.V.P. 10890

Dpl. Análisis Clínicos y Citología

Veterinaria



Adjunto Evidencia



Mz. A3 lote 28. Urb. Sol de Piura III etapa - Los Portales – Piura
Teléf. 985974548