



Paciente: Baxter / Guevara
Especie /raza: Canino / Mixto
Edad/Sexo: 09 años/ Macho
Médico Tratante: ND
Caso: No detalla

Tipo de examen: Histopatología
Fecha de colecta: 06.11.20
Fecha de recepción: 06.11.20
Clínica Veterinaria: ND

Historia del Paciente: Masa en párpado superior izquierdo.

Espécimen Remitido: porción de piel neoplásica

Tinción especial: NO

DIAGNOSTICO PRESUNTIVO:

Carcinoma de Células Escamosas

HALLAZGOS MICROSCOPICOS:

Porción de tejido que posee una zona epitelial cutánea con paraqueratosis y acantosis. Dermis con presencia de abundantes prolongaciones de tejido epitelial escamoso papilar acantomatoso. Se observan algunos focos de necrosis. Las prolongaciones están compuestas por una cantidad masiva de células epiteliales separadas por estroma colágeno. Perlas de queratina bien definidas. Los criterios de malignidad son abundantes y el índice mitótico es alto. Fuerte tendencia infiltrativa. No se observan microorganismos.

La muestra fue teñida y procesada utilizando los métodos de preparación de muestras histopatológicas y citológicas requeridas, con las tinciones de uso rutinario

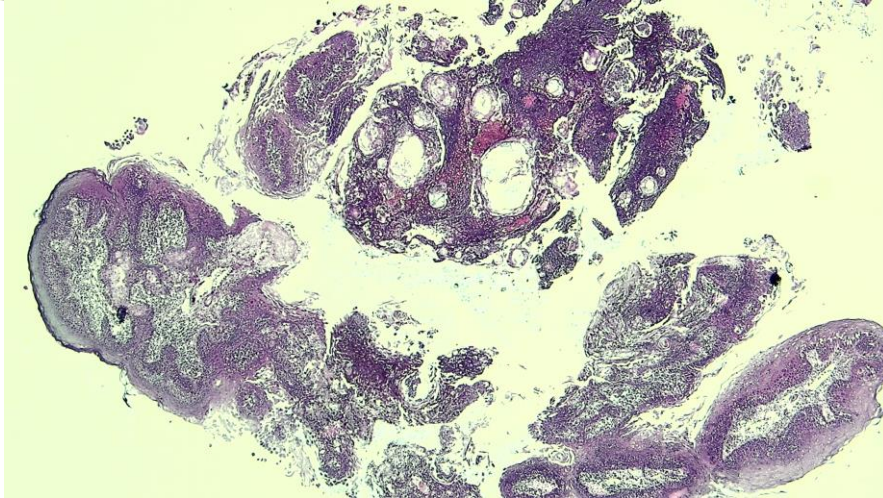
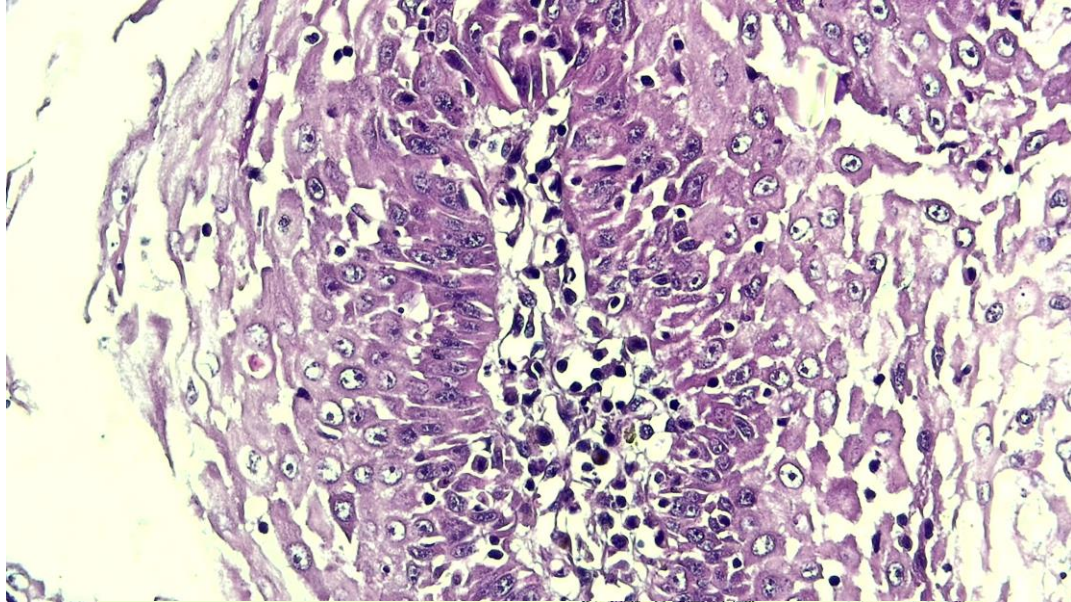
DESCRIPCION MACROSCOPICA:

No aplica.

RECOMENDACIONES Y COMENTARIOS:

El tratamiento definitivo queda a criterio total del profesional a cargo del caso.

Dr. Juan Manuel Lajara Larrea
CMVP 4973 Patólogo Responsable



Dr. Juan Manuel Lajara Larrea
CMVP 4973 Patólogo Responsable